Spätergebnisse nach Nierensteinoperationen

(93 Fälle aus der Chirurgischen Universitätsklinik Heidelberg aus den Jahren 1927—1936)

Inaugural-Dissertation

zur

Erlangung der Doktorwürde

einer

Hohen Medizinischen Fakultät

der

Ruprecht-Karls-Universität zu Heidelberg

vorgelegt von

Heinz Groß
aus Ludwigshafen am Rhein.

LANE MEDICAL LIBRARY

1939.

Buchdruckerei Richard Mayr, Würzburg

Gedruckt mit Genehmigung der Medizinischen Fakultät
der Universität Heidelberg.

Dekan: Prof. Dr. Hans R u n g e.

Referent: Dozent Dr. med. habil. Rudolf Z e n k e r

Meinen lieben Eltern

in Dankbarkeit gewidmet.

Digitized by the Internet Archive
in 2026

https://archive.org/details/IA40153319_0079

Wenn in unserer Zeit oft eine Zunahme der an Nierensteinen Erkrankten angenommen wird, glauben wir auf Grund der Untersuchungsergebnisse aus der Heidelberger Chirurgischen Klinik annehmen zu können, daß ein zahlenmäßiger Anstieg der Nierensteinkranken nicht wahrscheinlich ist. Zum Teil ist diese Annahme einer Steinzunahme auf die Verbesserung der diagnostischen Mittel zurückzuführen.

In neuerer Zeit ist die Erkrankung an Nieren- und Harnleitersteinen immer mehr ein Problem der Chirurgen geworden, wenn auch die internistischen Maßnahmen zur Behandlung der Steine stets an den Anfang zu stellen und nur die Fälle chirurgisch zu versorgen sind, bei denen es keinen anderen Ausweg mehr gibt.

Da die Nierensteinchirurgie relativ jung ist, sind die Erfahrungen über Dauerresultate nach solchen Operationen nicht sehr groß.

Die in vorliegender Arbeit angeführten Spätergebnisse der von Enderlen und Kirschner operierten Nierensteinerkrankten aus den Jahren 1927—1936 möge ein Beitrag auf diesem Gebiet sein.

Bei der Sichtung der Krankenberichte konnten einige Tatsachen über die Aetiologie der Niernsteine gefunden werden. Die Entstehung der Nierensteine soll im Folgenden gestreift sein.

Hinsichtlich des Steinvorkommens bei beiden Geschlechtern ist man der Ansicht, daß beim männlichen Anteil der Kranken Steine häufiger auftreten als bei Frauen. Auch wir konnten in unserer Klinik ein leichtes Überwiegen beim männlichen Geschlecht feststellen. Es entfielen unter 400 Fällen 56% der Steine auf das männliche und 44% auf das weibliche Geschlecht.

Ein stärkerer Unterschied scheint in der Seitenlokalisation der Steine vorzuliegen. Allgemein wird angenommen, daß das Seitenverhältnis des Steinsitzes sich rechts zu links wie 3 : 2 verhält. Bei unseren Fällen wurden die Steine rechts in 53%, links in 43% und doppelseitige Steine in 6% der Fälle gefunden. Bezüglich der Häufigkeit der Nierensteine in den verschiedenen Lebensaltern ist aus unseren Fällen zu ersehen, daß im 3. und 4. Dezenium die Steine am

meisten vorkommen. Über den Mechanismus für das Zustandekommen von Nierensteinen weiß man heute, daß mindestens 2 Bedingungen vorhanden sein müssen: 1. der Harn muß einen Überschuß an kristallinischen Elementen haben und 2. müssen organische Substanzen am Orte der Steinbildung vorhanden sein. Diese organischen Substanzen, seien es kolloidale, eiweißähnliche Massen, Epithelien, Erythrozyten, Leukozyten usw., bilden den Kern und das Gerüst für den Niederschlag von Uraten, Phosphaten, Oxalaten, Zystinen und anderen Harnbestandteilen. Die neueren Erkenntnisse zeigen, daß die Steinbildung im engen Zusammenhang mit der Ausscheidung bestimmter Kolloide des Harns steht. Dabei spielen Art und Menge der Kolloide eine Rolle. Traub unterscheidet zwischen den stabilisierenden Kolloiden, wozu die Chondroitinschwefelsäure und die Nuklinsäure gehören, welche die im Harn befindlichen Kristalloide in Lösung halten und solchen Kolloiden, zu denen die Muzine gehören, welche als Antagonisten zu den ersteren bei ihrer relativen Vermehrung eine Ausfällung der Kristalloide bewirken. Es kann daher bei Vermehrung der letzteren zur Steinbildung kommen, da sie dann die relativ verminderten, stabilisierenden Kolloide, die als Schutzkolloide wirken, in ihrer Wirkung verdrängen. Wie Versuche von Blaustein zeigen, bilden jene Kolloide bei der Ausfällung Klümpchen und halten die ausgefällten Kristalloide in ihrem Maschenwerk fest.

Nach Gantenberg ist weder die Konzentration der Steinbildner noch die Menge der Kolloide, sondern ihre Art und ihr Verteilungsverhältnis ausschlaggebend. Gantenberg glaubt, daß in der Erhaltung der Kolloidstabilität das Vitamin A, dessen Fehlen im Tierversuch zu Phosphatsteinbildung führen kann, insofern beteiligt ist, als es die alkalische Reaktion des Harns oder aber die Infektionsbereitschaft der Harnwege beeinflußt.

Eng verbunden mit der Funktion der Kolloide, welche die im Harn gelösten Salze im kolloidalen Zustand in viel höherer Konzentration halten, als ihrer Lösungstension in gewöhnlichem Wasser entspricht, ist der Einfluß der Oberflächenspannung auf die Ausfällung von Konkrementen. Normalerweise ist die Oberflächenspannung zwischen dem Urin und der gesunden Harnwegeschleimhaut gleich 0. Beim Haften kleiner Körper, etwa von Bakterien, ist sie

jedoch erhöht und es tritt Akkumalation auf, d. h. es fallen gelöste Bestandteile des Harns aus.

Bei einer Infektion des Harntrakts wird der Urin durch bakterielle Zersetzung alkalisch. Es kommt zum Ausfall der löslichen, sauren phosphorsauren Salze in die unlöslichen basischen Phosphate und so zur Bildung der Steine. Daneben bewirkt die katarrhalische Entzündung der Schleimhaut der Harnwege eine Veränderung der Oberflächenspannung, wodurch die Kolloide eher ausgeflockt werden und die Möglichkeit der Steinbildung gegeben ist. Aber auch jede andere als nur örtliche Infektion des Harnapparates kann durch Verschleppung von Keimen die Konkrementbildung herbeiführen. Hryntschak weist nach, daß in die Blutbahn gebrachte Staphylokokken in den Harnwegen besonders leicht zu Primärkörperchen sich zusammenballen, die zu einem Steinkern werden können. Tuberkulose und unspezifische Infekte, wie Staphylokokkenerkrankungen, Anginen, Otitiden, Furunkulose, Osteomyelitis usw. vermögen bei manchen dazu Veranlagten eine allergische Umstimmung im Harntraktus auszulösen, etwa in dem Sinne, wie Kulenkampff die Allergie unter dem Gesichtspunkt der Filterundichtigkeit der Haut und Schleimhaut deutet, auf dessen Boden es zur Steinbildung kommt. Über die örtlichen Entzündungsverhältnisse durch Staphylokokken berichtet Hellström. Nach seinen Erfahrungen bildet die Zerstreuung der Bakterien und Aufspaltung des Harnstoffes unter Ammoniakbildung das alkalische Milieu. Dazu liefern die Bakterien das organische Gerüst zur Konkrementbildung.

Wahrscheinlich hat auch die Stauung innerhalb des Harnapparates einen Einfluß auf die Steinbildung. Yagishita fand durch Versuche, die an 500 Kaninchen angestellt wurden, daß eine mäßige Stauung der Harnableitung, die durch Strangulierung des Ureters hervorgerufen wurde, die Bildung von Steinen im Harntrakt zur Folge hatte. J. Gray glaubt in der Hydronephrose weniger die Stauung als vielmehr ihre Folge für das Auftreten von Konkrementen verantwortlich zu machen. Die starke Epithelveränderung im Sinne der Desquamation und Hyperthrophie, die Kalkablagerung, die mangelnde Durchblutung und die Bildung von Kalkseifen bei der Sackniere könnten für diese Ansicht angeführt werden.

Endlich scheinen auch die Vitamine, wie schon erwähnt, in der Aetiologie der Harnsteine eine Rolle zu spielen. 1917 fanden Osborne und Mendel, daß Ratten, die mit einer fettlöslichen, vitaminarmen Kost ernährt wuren, häufig von Phosphatsteinen in den Harnwegen befallen wurden. Ausgedehnte Versuche des Japaners Usuki ergaben eine enge Beziehung zwischen dem A-Vitaminmangel und den anatomischen Veränderungen der Harnwege. Der Grad des Vitaminmangels ist für die anatomische Veränderung im Harntrakt ausschlaggebend. I. Mizuno bemerkte an Tierversuchen eine auffallend starke Steinbildung bei Mg-freier Kost. Higgins beobachtete bei A-Avitaminose an Ratten eine Verhornung des gesamten harnableitenden Epithels. Auf den Menschen übertragen, würde diese A-Avitaminose in Zeiten von Hungersnot ihren Einfluß auf die Steinbildung geltend machen. Mögen die Veränderungen des Epithels unter dieser Bedingung noch so gering sein, so zieht diese morphologische Änderung eine Verschiebung der Oberflächenspannung nach sich, die wieder zur Steinbildung disponiert. Auch die durch den Mangel an A-Vitaminen vergrößerte Infektionsbereitschaft kann die Entstehung der Harnsteine begünstigen.

Im Folgenden soll nun auf einige Besonderheiten in der Diagnosenstellung der Nieren- bezw. Uretersteine hingewiesen werden.

Diagnostisch war früher mit der Steintrias: Kolikschmerz, Blutung und Abgang von Steinen fast die einzige Möglichkeit zur Erkennung der Steine gegeben. Heute kann eine sichere Steindiagnose mit Hilfe von Röntgenaufnahmen und Cysto-Pyelographien häufig gestellt werden. Jedoch wird man auf die allgemein diagnostischen Mittel, wie Anamnese, Allgemeinstatus und Sedimentbefund nicht verzichten können, zumal es Fälle genug gibt, bei denen trotz Zuhilfenahme des Röntgenbildes ein Konkrement nicht gefunden werden kann, obwohl alle Symptome für das Vorhandensein eines Steines sprechen. So wurden unter unseren 93 berücksichtigten Fällen bei 2 Patienten Steine entfernt, die röntgenologisch nicht festzustellen waren. Chwalla gibt sogar 10% der Fälle an, bei denen die Röntgenplatte keine Steindiagnose zuließ, obwohl Steine entfernt wurden.

Die Differentialdiagnose muß daher in jedem Fall, besonders dann, wenn ein operativer Eingriff in Frage kommt, genau

erwogen werden. Aber das Auftreten einer Nierenkolik allein mit ihren typischen ausstrahlenden Schmerzen spricht nicht immer für das Vorhandensein eines Steines. Die Schmerzen können auch durch intrarenale Druckerhöhung bei entzündlicher Schwellung, Verstopfungen durch Blutgerinsel, Tumoren und Verletzungen ausgelöst werden. Ebensowenig braucht eine Hämaturie bei einseitigem Schmerz einen Stein als Ursache zu haben. Holm weist auf Grund von 100 Fällen von akuter Appendicitis darauf hin, daß 18 mal im Harn mikroskopisch Blut gefunden wurde. Rovsing erklärt diese Blutung durch das Auftreten metastatischer Pyelonephritiden, die von der Appendicitis ausgehen. Die Ursache von Blutharn kann auch eine essentielle Hämaturie sein, die nach den Erfahrungen des Urologischen Institutes in Baltimore bei 34% der Menschen im Alter von 30—40 Jahren vorkommen soll.

Über die Therapie der Uretersteine berichtete Ueltzhöfer: Unter 305 Fällen aus den Jahren 1926—1932 gelang es 273 Mal, d. h. in etwa 75% der Fälle durch konservative Maßnahmen den Abgang der Steine zu erzielen. Die Behandlung bestand in reichlicher Flüssigkeitszufuhr zur Steigerung der Diurese, in Verabreichung von Papaverintabletten (bis 12 Tabletten! zu 0,04 tgl.) und in Verordnung von Bewegung; gelegentlich wurde Olivenöl bezw. Glycerin und Papaverin in den Ureter gebracht. Dazu wurde die Koagulation des Ureterostiums bei in der Nähe des Ostiums sitzenden Steinen ausgeführt.

Rovsing wies auf die Wirkung von aqua desillata hin, das als Nachkur 10 Tage pro Monat verabreicht wird. Gläßner sah nach der Darreichung des destillierten Wassers eine Steigerung der Harnmenge, Senkung des spezifischen Gewichtes des Urins und erhebliche Ausfuhr von Harnstoff und Chloriden aus Blut und Organen.

Die Erfolge über das Auflösen von Steinen im Harntrakt auf medikamentösem Wege sind heute noch sehr gering. Bauer berichtet z. B. 1920 von seinem Selbstversuch mit der Krappwurzel. Er beobachtete, daß der Krappharn durch Abspaltung der Ruberythrinsäure auffallend lange stark sauer reagiert. Später goß er eigenen Harn nach peroraler Zufuhr von 10 g gemahlener Krappwurzel über Phosphatharnsteine und beobachtete Bläschenbildung

und beginnende spontane Abbröckelung der Steine. Es scheint bei diesem Versuch nicht die spezifische Eigenschaft der aus dem Krapp gebildeten Ruberythrinsäure und ihrer Spaltung in Zucker und Alizarin, wohl aber die säuernde Wirkung des Medikamentes im Vordergrund zu stehen. Eine Säuerung des Harnes erzielte auch Hermann, indem er Glukonsäure verabreichte. Den bei Phosphat- und Carbonatsteinen erreichten Erfolg führte er auf die bakterizide, entzündungshemmende Eigenschaft der Glukonsäure zurück.

Bei jenen medikamentösen Darreichungen steht wohl die Änderung der Wasserstoffjonen-Konzentration im Vordergrund. Das trifft neben der Darreichung der genannten Mittel bei Gaben von Mineralwässern zu.

Der zweite entscheidende Faktor bei erfolgreicher Medikation der Nierensteine liegt ohne Zweifel in der reichlichen Flüssigkeitszufuhr, die im extremen Fall bis zu der von Rovsing angegebenen Verabreichung von destilliertem Wasser zu gehen hat.

Die Indikation zum operativen Eingriff stellt Güterbock noch im Jahre 1898 nur dann, wenn durch den Stein eine völlige oder teilweise Verlegung des Harnabflusses hervorgerufen wird, wenn eine infektiöse Komplikation einhergeht, oder wenn die Schmerzen so stark sind, daß sie dem Patienten die Freude am Dasein rauben. K i r s c h n e r rät zum Eingriff, wenn die Steine konservativ nicht zu beseitigen sind, bei folgenden Bedingungen: wenn sie Beschwerden, insbesondere Koliken, machen, wenn es zu Blutungen und zur Infektion kommt, bei dauernder oder immer wiederkehrender Harnstauung, wenn die Steine während der Beobachtung wachsen und wenn sie doppelseitig sind.

Die Doppelseitigkeit von Nieren- und besonders von Uretersteinen stellt zumeist eine Anzeige zur Operation dar, weil die Gefahr des gleichzeitigen Steinverschlusses mit schwerer Funktionsstörung des gesamten Harnapparates groß ist.

Das Ziel jedes Eingriffes besteht darin, den Stein unter Erhaltung der Niere zu entfernen. Deshalb wird man sich nur in schwersten Fällen zur Nephrektomie entschließen.

Die Frage, ob Pyelotomie oder Nephrotomie, ist heute dahin entschieden worden, daß man allgemein die Pyelotomie als den kleineren Eingriff der Nephrektomie vorzieht. Noch in den 80er Jahren

wurde die Pyelotomie zugunsten der Nephrotomie verlassen, da häufig Fistelbildungen nach der ersteren Methode sich einstellten. Kümmel operiert noch in den Jahren 1898—1912 88 mal durch Inzision ins Nierenparenchym und nur 2 Mal durch Einschnitt ins Nierenbecken. Küster und Israel eröffneten nur bei nicht zu großem Solitärstein das Nierenbecken und sahen in der Eröffnung der ganzen Niere den großen Vorteil, sich unter der Leitung des Auges ein viel besseres Übersichtsbild zu verschaffen, um alle Steine entfernen zu können.

Für die Pyelotomie entschied sich als einer der ersten Marwedel. Er empfahl, nach der Entfernung des Steines, vom Nierenbecken aus, das Parenchym zu durchstoßen, ein kleines Drain durch diese geschaffene Öffnung nach außen zu legen und das Nierenbecken durch Naht zu schließen. Ähnlich ging Kümmel vor, indem er mit der Sonde in das Nierenbecken einging, mit dieser Sonde den Stein an die Beckenwand fixierte, mit der Zange den Stein extrahierte und sofort das Nierenbecken wieder schloß. Anschließend drainierte er das Nierenbecken von außen durch Urethra, Blase und Ureter, um den Abfluß nach unten zu erleichtern. Kirschner glaubt, daß Narbenbildung nach der Inzision in das Nierenbecken gelegentlich eine starke Beeinträchtigung der Funktion der Niere darstellt. Bei großem Nierenbeckenausgußstein empfiehlt er die breite Durchtrennung der Niere, obwohl die große Gefahr der Nachblutung und Schädigung der Niere bei diesem Vorgehen vorhanden ist. Kirschner führt im allgemeinen die kleine Pyelotomie aus und fügt bei Steinen, die in die Kelche reichen, die teilweise Nephrotomie hinzu. Zum Auffinden von Reststeinen führt er die Röntgenaufnahme während der Operation durch.

Am besten eignet sich die hintere Pyelotomie. Es kann von einer Drainage des Nierenbeckens abgesehen werden, wenn keine schwere Infektion vorherrscht. Die Naht der Nierenbeckenwunde ist bei Durchgängigkeit des Ureters an sich nicht erforderlich.

Auch bei der Entfernung der Uretersteine steht die Chirurgische Klinik in Heidelberg auf dem Standpunkt, zuerst die konservativen Maßnahmen anzuwenden und erst dann, wenn diese ohne Erfolg sind, zur blutigen Operation überzugehen. Mit Erfolg wurden in der Heidelberger Klinik oft intramural und tiefsitzende Steine durch

Koagulation des Ostiums entfernt. Bei höher sitzenden Steinen waren Ölinjektionen mit vorangegangener Anästhesie von guter Wirkung. Borros empfahl nach der Ölinjektion die Steinzertrümmerung mit eigens dazu hergestellter Zange. Buerger ging mit einem Katheder ein, versuchte bei vollständigem Steinverschluß an den Stein heranzukommen, ihn zu umgehen, um so den künstlichen Abfluß des Harns zu ermöglichen und den Gesamtorganismus sich erholen zu lassen, bis er zur Operation schreiten konnte.

Ähnlich verfährt Lurz, indem er versucht, mit dem Ureterkatheder am Stein vorbeizukommen, die Schleimhaut zu anästhesieren und den Ureter mit Olivenöl schlüpfrig zu machen. Darauf gibt er zur Erschlaffung der Ureterwand Papaverin und bläht das Lumen mit einer indifferenten Lösung auf, um den Stein aus seinem Bett zu bringen. Es gelang ihm auf diese Weise von 94 Uretersteinen 70 zum spontanen Abgang zu bringen.

Von den von Ueltzhöffer angegebenen 365 Uretersteinfällen, wovon 273 konservativ mit Erfolg behandelt wurden, belief sich die Zahl der zur Operation kommenden Fälle auf 32; es mußte also bei etwa 9% der Gesamtfälle operativ vorgegangen werden.

Bei allen in unserer Klinik ausgeführten Nieren- und Ureteroperationen wurde, auch in aseptischen Fällen, drainiert.

Die Spätergebnisse der in der Heidelberger Klinik in den Jahren 1927—1936 operierten Fälle seien im Folgenden wiedergegeben:

In den Jahren 1927—1936 lagen 675 Patienten in der Heidelberger Chirurgischen Klinik wegen Harnsteinen in stationärer Behandlung. Davon wurden 107 Kranke, d. h. etwa 16% der Gesamtzahl, operiert. Von 93 Patienten erfuhren wir das Schicksal bis zum Frühjahr 1938.

Der gesamte Überblick über das Behandlungsergebnis stützt sich auf die Beantwortung der an die Operierten gerichteten Fragen. Berichte von auswärtigen Krankenhäusern und praktischen Ärzten, die die Patienten nach der Operation aufgesucht hatten, lieferten wertvolles Ergänzungsmaterial über das Schicksal unserer Kranken. 40 Patienten, d. h. etwa 43% der Gesamtzahl, wurden in der Klinik nachuntersucht. 47 Fälle, also etwa 50% der Gesamtzahl, zeigten nach der Operation keine Beschwerden mehr. Diese Operierten fühlen sich gesund und voll arbeitsfähig.

Vergleicht man die einzelnen Operationsarten im Hinblick auf die Beschwerdefreiheit, so ergeben sich folgende Zahlen:

Von den 44 Pyelotomierten waren	19	= 43%	beschwerdefrei
„ „ 6 Nephrotomierten war	1	= 17%	„
„ „ 20 Ureterotomierten waren	12	= 60%	„
„ „ 23 Nephrektomierten waren	17	= 74%	„

Die Zahlen zeigen deutlich, daß die radikalste Operationsmethode, die Nephrektomie, die besten Ergebnisse hinsichtlich der Beschwerdefreiheit aufweist, wenn man von den unbestimmten Drucksymptomen der hypertrophierten erhaltenen Niere absieht, die von einigen Patienten auch längere Zeit nachher noch angegeben wurden.

Eine andere große Gruppe von Fällen schließt diejenigen ein, bei denen nach der Operation ein Steinrezidiv eingetreten ist.

Es ist zweckmäßig, im Folgenden erst die Krankengeschichten dieser Fälle in Kürze wiederzugeben:

Pyelotomierte

1. G. F. 40jähriger Patient. Eingetreten am 16. 3. 27.
   Anamn. Seit längerer Zeit linksseitige Koliken.
   Bef. Cystoskopie: Blase o. B. L = 10'—, R = 5'dbl.
   Röntgenpyelogramm: Stein am Ausgang des li. Nierenbeckens.
   Operation. Linksseitige Pyelotomie und Steinextraktion.
   Glatter Heilverlauf.
   Verlauf. 1932: Abgang eines gerstenkorngroßen Steines nach seitigen Koliken.
   1938: keine Beschwerden mehr.

2. F. L. 52jährige Patientin. Eingetreten am 26. 9. 27.
   Anam. Seit 3 Jahren rechtsseitige Koliken.
   Seit 6 Wochen blutiger Urin und Brennen beim Wasserlassen.
   Bef. Blasensediment: Alb. +, Er. ++. L = 5'dbl., R = 7,5'dbl.
   UKr: Alb. Er. +++.
   Operation. Typische Pyelotomie. Verdacht auf entzündliche Veränderung des Nierenbeckens. Exzision eines 2 cm langen Korallensteins.
   Glatter Heilverlauf.

Verlauf. 11. 2. 28: Wieder heftige rechtsseitige Koliken mit Blutabgängen.
Cystoskopie: L = 6'dbl. R = 9'dbl. Stauung des Nierenbeckens. Blasensed. Er. +.
7. 3. 28. Röntgen: Redidivstein. Das infizierte Nierenbecken wird mit Arg. nitr. erfolgreich gespült.
6. 2. 38. Inzwischen kein Steinabgang. Patient klagt über zeitweise heftige Koliken und will sich zur 2. Operation entschließen.

3. A. P. 32jähriger Patient. Eingetreten am 13. 3. 28.
Anam. Seit 16 Jahren rechtsseitige Koliken.
Bef. Blasensed.: Er. +, Oxalate.
Röntgen: Stein am Ausgang des rechten Nierenbeckens.
Operation: Cystoskop.: L = 9', dbl. R = 12'—.
Hintere Pyelotomie mit Resektion der 12. Rippe, da die Niere sonst nicht luxierbar ist.
Zunächst glatter Heilverlauf.
Verlauf. 22. 6. 28. Seit der Entlassung öfters Koliken links.
Cystosk.: L = 8', hellbl., R = 4'dbl. —
Operation. Röntgen: Stein im linken Nierenbecken.
Linker Flankenschnitt. Der Stein kann nicht extrahiert werden, da er eingekeilt ist, deshalb Nephrektomie wegen großer Verletzungsgefahr. Glatter Heilverlauf.
Verlauf. 23. 5. 38. Keine wesentlichen Beschwerden mehr.
Röntgen: Kein Steinanhalt. Kompensatorische Hypertrophie der erhaltenen Niere.
Blasensed.: einzelne Erythrozyten.

4. M. F. 53jährige Patientin. Eingetreten am 7. 5. 28.
Anamn. Seit ½ Jahr blutiger Urin. Keine weiteren Beschwerden.
Bef. Blasensed.: Alb. +, Leuko. +, Erythro. +, Proteus.
Cystosk.: Chron. Cystitis granularis.
L = —, R = 8' gbl. UKL: trüber Urin.
Röntgen: Dattelkerngroßer Stein im linken Nierenbecken.
Operation. Hintere Pyelotomie. Exzision eines bohnengroßen Phosphatsteines. Glatter Heilverlauf.
Verlauf: Prof. L. teilt mit: Pat. bekam bald nach der Operation beidseitig Steine bei infiziertem Nierenbecken. Trotz verschiedenen Spülungen der Nierenbecken war die Urämie nicht vermeidbar. Es kam bei dem schlechten Allgemeinzustand der Patientin eine nochmalige Operation nicht mehr in Frage. Exitus 9 Monate post operation.

5. R. B. 45jähriger Patient. Eingetreten am 16. 8. 28.
   Anamn. Seit 3 Jahren Schmerzen in der linken Nierengegend in letzter Zeit beidseitig auftretend. Die Schmerzen rechts werden als kollaterale gedeutet.
   Bef. Temperatur 39°.
   Cystosk. L = 10' hellbl., R = 6' dbl.
   Röntgen: Steinschatten im unteren Kelch des linken Nierenbeckens. Rechts kein Steinanhalt.
   Operation. Typische Pyelotomie. Während der Operation ist der Stein vom Ureterabgang 10 cm nach abwärts in den Ureter gerutscht, wird aber in das Nierenbecken geschoben und dort exzidiert (Oxalatstein). Glatter Heilverlauf.
   Verlauf. 14. 2. 38. 2 Jahre nach der Operation ging ein bohnengroßer Stein nach rechtsseitigen Koliken ab.
   Status praes.: Blasensed.: Leuko. $^{+++}$, Er. $(^{+})$, Kristalle.
   Rektal: Vergrößerte Prostata, daher die Cystitis.
   Röntgen: Kein Steinanhalt, keine Nierenveränderung.

6. E. B. 60jähriger Patient. Eingetreten am 18. 9. 29.
   Anamn. Seit 15 Jahren ab und zu Schmerzen im rechten Unterleib. Vor einem Jahr Abgang eines Oxalatsteines nach Einnahme eines Präparates. Zuletzt Schmerzen in beiden Nierengegenden. Erneuter Abgang eines kleinen Konkrementes nach einer Kolik.
   Bef. Cystosk.: L = 5' dbl., R = —.
   Operation. Rechtsseitige Pyelotomie und Exzision eines dattelkerngroßen Steines. Nach reichlicher Urinsezernation aus der Operationswunde glatte Heilung nach 4 Wochen.
   Verlauf. 1935: Exzision eines Harnleiterverschlußsteines, der 3 wöchentliche Koliken verursacht hatte.
   1938: Zuletzt Kolik Ende des Jahres 1937.
   Status praes.: Blasensed.: Leuko. $^{+++}$, rechtes Ostium klafft, leichte Cystitis, leichte Balkenblase, Prostata beidseitig vergrößert. L = 5' dbl., R = 10' bl.

7. G. Sch. 38jährige Patientin. Eingetreten am 22. 5. 32.
   Anamn. Vor 10 Jahren Appendicitis. Vor 8 Jahren Puerperalsepsis mit anschließender Thrombose. Seit ¼ Jahr linksseitige Nierenschmerzen mit Abgang eines Steines; jetzt erneut Schmerzen in der linken Nierengegend.
   Bef. Blasensed.: Alb. $^{+}$, Leuko. $^{++}$, Er. $^{+}$, Coli $^{++}$.
   Cystosk.: diffuse Cystitis, L = 5' dbl., R = 7 — dbl.
   Röntgenpyelogramm: Zapfenförmiger Stein im linken Nierenbecken.

Operation. Hintere Pyelotomie links und Entfernung eines daumengroßen Pfeifensteines. Dabei wird die Vorderwand des Nierenbeckens durchbohrt. Naht der Beckenwand mit Catgut. Nach anfänglicher Temperatur glatter Heilverlauf.

Verlauf. 9. 3. 33. 1 Jahr nach der Operation wieder Schmerzen in der gleichen Nierenseite und Abgang von Steinchen. Temp.: 39,5; die linke Nierengegend wölbt sich stark vor. Cstosk. L = 8' —, R = 5' dbl. UKL: Stop in 10 cm Höhe. Röntgen: Steinschatten im linken Ureter in 10 cm Höhe.

Operation. Inzision in die linke Nierengegend. Es entleert sich reichlich Eiter, der mit Urin vermischt ist. Bald darauf:

Operation. Ureterotomie links und Extraktion eines haselnußgroßen Oxalatsteines in 10 cm Höhe. Glatter Heilverlauf.

Verlauf. Noch im gleichen Jahre linksseitige Pyelonephritis und Fistel aus der Operationswunde.

Röntgenpyelogramm: Im linken Nierenbecken massenhaft Steine. Es besteht eine aufsteigende Infektion der rechten Niere. Nephrektomie wird von der Patientin abgelehnt.

28. 6. 36. UKL = Alb. $^{+}$, Er. $^{+}$, Leuko. $(^{+})$, Röntgen: Beckenstein links.

19. 2. 38. Patientin hat angeblich seit 4 Jahren keine Beschwerden mehr.

8. M. Sch. 22jährige Patientin. Eingetreten am 6. 5. 32.

Anamn. Seit 2 Jahren Koliken rechts.

Bef. Cystosk.: Chron. Cystitis granularis. L = 6' dbl., R = 9' gbl.

Röntgen: Rechtsseitiger Stein in der Ampulle des Nierenbeckens.

Operation. Hintere quere Pyelotomie und Exzision eines Nierenbeckenausgußsteines (Uratstein). Die postoperativ entstehende Urinfistel mit Phlegmone ist nach 7 Wochen glatt geheilt.

Verlauf. 5. 8. 32. Nach der Operation unregelmäßige Koliken. Cystosk.: Cystitis. In der Blase liegt ein Konkrement. L = 6' dbl., R = 6', Spur blau. Blasensed., Alb. $^{+}$, Leuko. $^{+++}$, Erythro. $^{+}$.

Röntgenpyelogramm: Stein im unteren Kelch der rechten Niere.

23. 11. 34. Blasensed.: Leuko. $^{+}$, Erythro. $^{++}$.

Röntgen: alter Steinschatten im rechten Nierenbecken.

15. 3. 38. Immer noch Koliken rechts, Brennen beim Wasserlassen, kein Steinabgang.

9. K. H. 34jähriger Patient. Eingetreten am 16. 1. 33.
   Anamn. Seit mehreren Jahren rechtsseitige Koliken und mehrmals pyelitische Erscheinungen.
   Bef. Blasensed.: Alb. +, Er. +++.
   Cystosk.: L = 5' dbl., R = 7' mittelbl.
   Röntgenpyelogramm: Haselnußgroßer Stein im rechten Nierenbecken.
   Operation. Hintere Pyelotomie. Entzündliche Adhäsionen der Nierenkapsel. Der Oxalatstein läßt sich gut luxieren. Glatter Heilverlauf.
   Verlauf. 14. 2. 38. Am Tage der Entlassung heftige Kolik links und Abgang von 8 kleinen Konkrementen. Nach 3—4 Monaten erneut Kolik rechts mit Abgang eines Steines.

10. I. L. 30jährige Patientin. Eingetreten am 12. 5. 33.
    Anamn. Seit 2 Jahren rechtsseitige Koliken.
    Bef. Röntgenpyelogramm: Steinschatten am Ausgang des oberen Kelches der rechten Niere.
    Operation. Hintere Pyelotomie und Ezision eines weichen Steines. Am 2. Tag nach der Operation Urinentleerung aus dem Drain, deshalb Einlegen eines UK, der eine große Harnflut verursacht. Darauf glatter Heilverlauf.
    Verlauf. 2. 5. 38. Nach der Entleerung Pyelitis, die in Wildungen behandelt wird. Dr. L. in W. stellt ein Jahr nach der Operation einen Stein in der rechten Niere fest, der inzwischen viele Koliken verursacht hat.

11. R. D. 31jähriger Patient. Eingetreten am 18. 3. 30.
    Anamn. 18. 3. 30. Schmerzen im rechten Unterbauch, Erbrechen, Rovsing +. Leukoz. 20000, Cystosk. L — 8' dbl., R = 8' —. Rechts Ostium gerötet.
    Blasensed.: Alb. +, Leuko. +++, Er. +, Zylinder +++, Coli ++. Appendektomie.
    24. 4. 30. 8 Tage nach der Entlassung akut einsetzende Schmerzen im rechten Unterbauch.
    Bef. Temp. 38,7 Leuko. +++, Er. +, Bakt. +++, Alb. ++, Cystosk. L = 8' dbl., R 8' —.
    Röntgen: Großer Nierenbeckenausgußstein rechts.
    Operation. Pyelotomie. In der Tiefe ist ein Infiltrat, Empyem des Nierenbeckens. Exzision eines kleinen kirschkerngroßen Oxalatsteines. Nach anfänglicher Sezernation aus dem Drain und Thrombose im linken Bein, glatter Heilverlauf.

Verlauf. 8. 8. 30. Koliken rechts. 3 Monate nach der Operation wird im rechten Nierenbecken ein sehr kleines Konkrement festgestellt. Spülungen mit Arg. nitr.
21. 8. 33. Nach wiederholten Koliken:
Operation. Rechte Nephrotomie. Die Niere ist doppelt so groß als normal, mit der Umgebung fest verbacken. Deshalb stumpfe Durchtrennung des Parenchyms, Entleerung des Inhaltes. Nach 5 Wochen glatte Heilung.
2. 11. 33. Aszendierende Pyelitis der gesunden Niere wird mit Urolysat erfolgreich behandelt. Patient ist darauf nicht mehr zu erreichen.

12. A. J. 21jährige Patientin. Eingetreten am 6. 3. 34.
Anamn. Vor 9 Jahren wurde ein appendicitischer Abszeß operiert. Seit 2 Jahren Cystitis, Retroversio uteri fixata, rechts verwachsen.
Bef. Ausgesprochener Druckschmerz in der rechten Nierengegend.
Cystosk.: Cystitis granularis chronica. L = R = 5'.
Röntgen: Steinbildung rechts in 3 Kelchen.
Operation. Hintere Pyelotomie und Extraktion mehrerer Steinfragmente. Nach längerer Urinsekretion aus dem Drain glatter Heilverlauf.
Verlauf. 20. 2. 38. Nach beidseitigen Koliken wiederholt Steinabgänge. Die Operationsfistel, die zuerst verschlossen war, ist seit 2 Jahren offen und eitert.

13. S. R. 54jährige Patientin. Eingetreten am 13. 5. 34.
Anamn. Seit 5 Jahren Cystitis, seit 8 Wochen Koliken links.
Bef. Cystosk.: L = 10', R = 5' dbl.
Röntgenpyelogramm: Nierenbeckenausgußstein links.
Operation. Hintere Pyelotomie und Extraktion eines Uratsteines. Glatter Heilverlauf.
Verlauf. 24. 1. 36. In der Urethra steckt ein Stein. Das rechte Ostium zeigt frische Lazeration infolge Steindurchtritts.
Röntgen: Linkes Nierenbecken leicht erweitert.
21. 3. 38. Inzwischen Steinabgänge nach beidseitigen Koliken.
Cystosk.: UKL: Epithel $^{+}$, Leuko. = UKR: Leuko. $(^{+})$.
Röntgen: kein Steinanhalt.

14. Chr. L. 47jähriger Patient. Eingetreten am 24. 8. 34.
Anamn. Seit 7 Jahren Koliken links. Vor 3 Jahren wurde ein Nierenstein festgestellt.

Bef. Blasensed.: Leuko. $^{+++}$, Er. $^{++}$, Epith. $^{+}$.
Cystosk.: Leichte diffuse Cystitis. L = R = schw. bl.
Röntgen: massige Konkremente in der linken Niere.
Pyelogramm: Vergrößertes linkes Nierenbecken und Stauung in den Kelchen.

Operation. Hintere Pyelotomie und Extraktion eines großen Steines. In der Wunde bildet sich längere Zeit Eiter, Temp. bis 38,8. Nach Eröffnung der Wunde Absinken der Temp. und glatter Heilverlauf.

Verlauf. Sofort nach der Wundheilung rechtsseitige Schmerzen und Abgang zweier kleiner Steine. Erneute Eiterbildung. Das Röntgenbild zeigt, daß noch einige kleine Steine zurückgeblieben sind.
10. 12. 34. Erneute Eiteransammlung unter der Wundnarbe, Inzision über der Schwellung und Entleerung einer Flüssigkeit, in der Staphylokokkus albus enthalten ist.
22. 3. 38. Röntgen: mehrere Nierensteine links, geringe Trigonitis.
21. 7. 38. Inzwischen Stein- und Grießabgänge (bis zu 20 Steinchen) nach rechtsseitigen Koliken. Röntgen: Steine in der linken Niere.

15. J. K. 20jährige Patientin, Eingetreten am 14. 8. 34.

Anamn. Vor 4 Jahren Blut im Urin. Jetzt erneut dieser Zustand und starke Schmerzen in der linken Nierengegend.

Bef. Röntgen: Stein im Nierenbecken und oberen Ureter.

Operation. Hintere Pyelotomie und Extraktion eines großen Steines aus dem Nierenbecken und eines kleinen aus dem Ureter. Glatter Heilverlauf.

Verlauf. 11. 4. 38. 4 Jahre nach der Operation ist ein kleiner Stein nach heftigen linksseitigen Koliken abgegangen. Röntgen: Gravidität, sonst o. B.

16. M. M. 26jährige Patientin. Eingetreten am 20. 8. 34.

Anamn. Vor 6 Wochen Schmerzen in der linken Nierengegend. Brennen beim Wasserlassen.

Bef. Röntgen: Steinschatten im linken Nierenbecken.

Operation. Hintere Pyelotomie links. Exzision zweier kirschgroßer Nierenbeckensteine. Glatter Heilverlauf.

Verlauf. 10. 3. 38. Gleich nach der Operation sind erneut linksseitige Koliken aufgetreten. Am 1. 1. 37 wurde in L. eine Nephrektomie links gemacht, da sich 4 Steine im Nierenbecken befanden, das ganze Lumen ausfüllend.

17. M. Sch. 34jähriger Patient. Eingetreten am 20. 5. 35.
Anamn. Seit Jahren Schmerzen in der linken Nierengegend. Brennen beim Wasserlassen.
Bef. Cystosk.: Cystitis simplex diffusa. L = 5' dbl., R = 5' dbl. Röntgen: Steine in der linken Niere, Steine am Hals des mittleren Kelches.
Operation. Hintere Pyelotomie und Extraktion eines kirschgroßen Steines. Glatter Heilverlauf.
Verlauf. 8. 4. 38. Erneute linksseitige Koliken.
Blasensed.: Alb. +, Leuko. ++, Er.: +.
Röntgen: Stein im linken Nierenbecken von 2 cm Länge.
Operation. Hintere Pyelotomie. Stein zwischen dem 1. u. 2. unteren Kelch wird entfernt. Glatter Heilverlauf.

18. F. B. 34jähriger Patient. Eingetreten am 20. 6. 36.
Anamn. Vor 5 Jahren Kolik links mit Steinabgang; jetzt rechtsseitige Koliken.
Bef. Blasensed.: Alb. +, Leuko. +, Er. +.
Cystosk.: diffuse Cystitis. Aus dem linken Ostium hängt ein Eiterpfropf in die Blase. L = 12'—, R = 5' dbl.
Röntgen: Steinschatten im rechten Ureter, über kirschkerngroßer Schatten im rechten Nierenbecken. Links bebindet sich im oberen Kelch und im mittleren Ureter ein Steinschatten.
Da die rechte Niere noch intakt ist, erst rechtsseitige Pyelotomie.
Operation. Die Niere läßt sich nicht herausluxieren, deshalb Inzision des Nierenbeckens in situ und Extraktion eines kirschkerngroßen Steines. Es besteht der Verdacht, daß während der Operation noch ein stecknadelkopfgroßer Stein zurückgeblieben ist.
Verlauf. 3 Wochen nach der Operation wieder rechtsseitige Koliken. Das Konkrement ist von der Nierengegend in die Ileosakralgegend gewandert.
Operation. Linksseitige Ureterotomie. Extraktion eines kastaniengroßen Korallensteines. Entfernung eines erbsengroßen Konkr. aus dem Ureter. Im Heilverlauf gehen noch nach rechtsseitigen Koliken 3 kleinere Steine ab. Pyelitis der operierten Niere, die nach Spülungen heilt.
Verlauf. Erneut Koliken rechts.
21. 1. 38. Röntgen: Die Steine in der rechten Niere sind nach der letzten Röntgenaufnahme vom 7. 11. 36 gewachsen.

Nephrotomierte.

19. F. E. 28jähriger Patient. Eingetreten am 23. 1. 28.
Anamn. Seit 3 Jahren Druckgefühl in der rechten Lendengegend und Koliken.
Bef. Röntgen: Im linken Nierenbecken 1 großer und 3 kleine Steine.
Operation. Hintere radiäre Nephrotomie und Extraktion der Steine. Glatter Heilverlauf.
Verlauf. 1929: Abgang zweier kleiner Steine ohne Kolik.
Gelegentlich Abgang von Grieß.
1. 3. 38: Keine Beschwerden mehr.
Cystosk. und Röntgen: o. B.

20. K. M. 33jährige Patientin. Eingetreten am 7. 7. 27.
Anamn. Seit 4 Jahren Koliken links.
Bef. Cystosk.: L = 8' —, R = 7' dbl.
Röntgen: Bohnengroßer Steinschatten links in Höhe des obersten Ureters.
Operation. Nach der Luxation der Niere fühlt man den Stein im Nierengewebe, deshalb Nephrotomie mit dem Elektrokoagulationsapparat. Zunächst ziemlich heftige Blutung, die aber wieder gestillt wird. Extraktion des Steines. Glatter Heilverlauf.
Verlauf. 30. 6. 31. Cystosk.: L = 8' bl. R = 8' —.
Röntgen: Steinverdächtiger Schatten rechts.
1933 in W. Linksseitiger Nierenstein. Keine Beschwerden.
22. 2. 38. In den letzten 4 Jahren angeblich keine nennenswerten Beschwerden mehr.

21. M. B. 28jährige Patientin. Eingetreten am 18. 4. 32.
Anamn. Vor 4 Jahren Koliken mit Erbrechen. Vor 3 Jahren Magenulcus. Vor 1 Jahr Auftreten von Nierengrieß.
Bef. Blasensed.: Alb. (+), Leuko.+. Er. +, Epith. +.
Cystosk.: L = 4' dbl., R = 8' —.
Röntgen: Stein am Abgang des rechten Ureters.
Operation. Kombinierte Pyelo- und Nephrotomie. Extraktion eines kirschgroßen Steines.
Verlauf. 22. 2. 38. Dr. K. in S.: 1934 und 1937 ist in der rechten Niere wieder ein Stein festgestellt worden.
Zur Zeit keinerlei Beschwerden mehr.

Ureterotomierte.

22. N. v. Sch. 55jähriger Patient. Eingetreten am 14. 1. 27.
Bef. Cystosk.: L = 4' dbl., R = 8' gbl.
Röntgen: Ureterstein rechts und Nierenstein links.
Operation. Typische Ureterotomie. Erweiterter Ureter. Extraktion eines Oxalatsteines. Glatter Heilverlauf.
Verlauf. 1933: Es wird erneut ein Stein in der rechten Niere festgestellt, der mit UK. und Papaverinbehandlung bis zur alten Operationsnarbe sinkt. Stein geht hierauf nach schwerer Kolik durch Ematinmedikation ab.
1935: Erneuter Steinabgang rechts nach Papaverinbehandlung. Der linke Nierenstein, der schon 1933 festgestellt wurde, geht durch Einnehmen von Papaverin und Glyzerin ab: Oxalatstein.

23. M. H. 18jähriger Patient. Eingetreten am 5. 1. 28.
Anamn. Seit 2 Jahren Schmerzen in der rechten Bauchseite. Jetzt wieder die gleichen Schmerzen, Koliken und Erbrechen.
Bef. Blasensed.: Alb. $^{+}$, Leuko. $^{+}$, Er. $^{+++}$, Phosphate.
Cystosk.: L = 5' dbl., R = —.
Röntgenpyelogr.: Stein in Höhe des proc. Transv. L 3.
Operation. Freilegung des Ureters und Extraktion des Steines. Glatter Heilverlauf.
Verlauf. 10. 10. 35: Koliken rechts.
Cystosk.: L = 4 dbl., Blasensed.: Alb. ($^{+}$), Leuko. $^{+}$, Erythr. $^{+++}$.
Röntgen: Ureterstein links unten.
10. 11. 35: Der Stein geht ab.
28. 4. 38: Keinerlei Beschwerden mehr.

24. Th. J. 21jährige Patientin. Eingetreten am 24. 2. 28.
Anamn. Seit 1 Jahr wiederholt Koliken links, trüber Urin.
Bef. Blasensed.: Leuko. $^{+++}$, einzelne Zylinder, RR 175/110.
Cystosk.: L = R = 10', kein blau.
Röntgen: Ureterstein rechts in 10 cm Höhe und links in 6 cm Höhe.
Indikation zur Operation, da beide Nierenbecken schon erweitert sind.
Operation. Ureterotomie rechts. Steinextraktion aus dem sulzdickten Ureter. Doppelschichtige Naht. Glatter Heilverlauf.
Operation. Ureterotomie links. Steinextraktion aus dem schwielig veränderten Ureter. Glatter Heilverlauf.

Verlauf. Nachdem links wieder Koliken aufgetreten waren, wurde 1936 zum 2. Mal eine linksseitige Ureterotomie mit Steinextraktion vorgenommen.
16. 2. 38: Es besteht eine Schwangerschaftssphyelitis mit Brennen beim Wasserlassen.
Röntgen: Kein Steinanhalt.

25. S. A. 32jähriger Patient. Eingetreten am 3. 3. 28.
Anamn. In letzter Zeit Koliken.
Bef. Cystosk.: L = R = 6' dbl.
Röntgen: Im linken oberen Ureter kleiner Stein.
Operation. Typische Ureterotomie links. Stein in der rechten Niere. Heilverlauf.
Verlauf. 1935: Koliken rechts. Stein in der rechten Niere.
1935: Prof. K. in M.: Halbfingerlanger Stein der rechten Niere, der Stauungserscheinungen macht. Ein Gefäß überquerte die Stelle des Harnleiters, wo der Stein sich befand.
Operation. Pyelotomie in Kombination mit Nephrotomie, da der Stein in die Kelche rutschte. Glatter Heiglverlauf.
1938: Kein Steinschatten mehr. Prostatitis.

26. E. H. 20jährige Patientin. Eingetreten am 5. 1. 34.
Anamn. Vor ½ Jahr Schmerzen im linken Unterbauch und Brennen beim Wasserlassen. Jetzt Koliken links.
Bef. Cystosk.: Blasenhalscystitis. L = —, R = 4' dbl., UKL: in 8 cm Höhe.
Röntgenpyelogramm: Kirschkerngroßer Stein im linken Ureter. Das Nierenbecken ist erweitert.
Operation. Extraperitoneale Ureterotomie. Extraktion eines Oxalatsteines. Glatter Heilverlauf.
Verlauf. 1935: Rechts Kolik mit Fieber und Steinabgang.
1936: Links Kolik mit Steinabgang.
1938: Links Kolik mit Steinabgang.
26. 4. 38: Blasensed.: Leuko. (+).
Cystosk.: L = 6' bl., R = 10' mittelbl. UKR: Epithel. +++, Leuko. +, UKL: Epithel. ++.
Röntgenpyelogramm: vollständiger Rückgang der Hydronephrose.

27. W. St. 22jähriger Patient. Eingetreten am 24. 6. 31.
Anamn. Seit 2 Jahren Kolien links.
Bef. Cystosk.: L = 8'—, R = 4' dbl.
Röntgen: Links unmittelbar am oberen Ureterende sitzender Stein.

Operation. Typische Ureterotomie. Resektion der 12. Rippe. Glatter Heilverlauf.

Verlauf. 18. 5. 32: In den letzten Wochen beidseitige, links stärkere Koliken.
Röntgen: Steinrezidiv, das das ganze Nierenbecken ausfüllt.

Operation. Kombinierte Pyelo- und Nephrotomie infolge der Größe des Steines. Nach postoperativ entstandener Unterlappenpneumonie glatter Heilverlauf.

Verlauf. 10. 3. 38: Keinerlei Beschwerden mehr.

28. S. H. 20jährige Patientin. Eingetreten am 22. 6. 35.

Anamn. Vor 1 Jahr Brennen beim Wasserlassen. Druckschmerz im rechten Unterbauch, dann rechtsseitige Koliken.

Bef. Cystosk.: Cystitis diffusa. L = 4' dbl., R = 8'—.
UKR: Stop in 15 cm Höhe.
Röntgen: Stein rechts in Höhe des proc. transv. L 2.
Starke Stauung der rechten Niere.

Operation: Retroperitoneale Ureterotomie. Der Ureter ist verdickt. Längsinzision und Extraktion eines Oxalatsteines. Nach Auftreten einer Urinfistel und erhöhter Temp. glatter Heilverlauf.

Verlauf. 14. 4. 35: Röntgen: Stein im unteren Kelch des linken Nierenbeckens.
13. 6. 36: UKL: Stop in 10 cm Höhe. Stein geht nach Papaverin- und Glyzerineinnahme ab (Oxalatstein).
15. 3. 37: Cystosk.: Leichte Cystitis. L = R = 5' dbl.
22. 2. 38: Cystosk. o. B. Keine wesentlichen Beschwerden mehr.

Es ergibt sich, daß von 28 der 93 Operierten, also von 30% aller Operierten, nach der Operation wieder ein Konkrement auftrat. Von diesen 28 rezidivierenden Fällen gingen 9 Rezidivsteine spontan ab, wodurch die Patienten beschwerdefrei wurden.

In 9 Fällen mußte eine 2. Operation vorgenommen werden. Hier trat ein Rückfall nicht ein.

Bei 9 Kranken fanden sich Steine im Harntrakt, die mehr oder weniger Beschwerden machen.

Nachfolgende Zahlen geben hierüber zusammenfassend Aufschluß:

Von den 28 Steinrezidiven nach der Operation gingen die Steine spontan ab bei 9 Fällen = 32% d. Rezid.; bei 9 Fällen = 32% d. Rezid. war eine nochmalige Operation nötig und bei 10 Fällen = 36% d. Rezid. sind noch Steine vorhanden.
Nur in einem einzigen Fall stellte sich nach der 2. Operation wieder ein Rezidiv ein. Hier handelt es sich wohl um eine sogenannte „chronische Steinniere".

Aus dem Verlauf obiger Fälle ergibt sich, daß die Zeit, die zwischen der Operation und dem Wiederauftreten eines Steines verstreicht, durchschnittlich 2,2 Jahre beträgt. Die Zeitspanne schwankt unter den einzelnen Fällen zwischen 1 Monat und 7 Jahren. Es ist deshalb nicht ausgeschlossen, daß bei einigen der jüngst operierten, bisher rezidivfreien Fällen noch ein Rezidiv auftreten kann.

Die Steinrezidive, die z. T. auch in der bis zur Operation noch gesunden Niere aufgetreten sind, verteilen sich nun auf die einzelnen Operationsarten wie folgt:

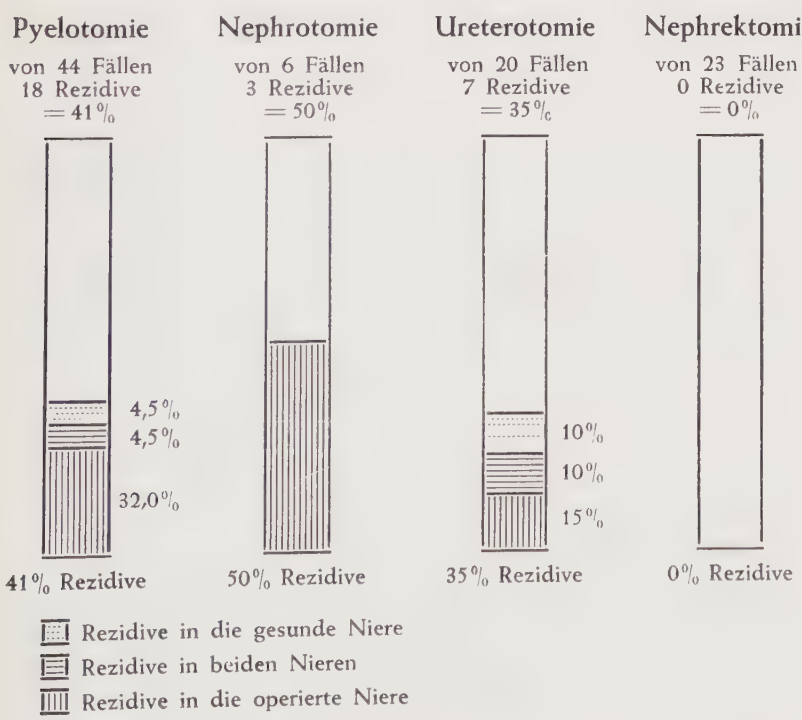

Es besteht nun ein großer Unterschied in der Angabe der Rezidivzahlen bei den einzelnen Autoren. Diese Tatsache muß deshalb zur Annahme führen, daß der geographische Einfluß bei der Aetiologie der Steine eine Rolle spielt und sich auch bei der Aetiologie der Rezidivbildung geltend macht.

Vergleichend sei deshalb auf die Rezidivzahlen aus anderen Arbeiten hingewiesen:

Die Zahlen bedeuten die Steinrezidive in %:

Autor	Pyelotomie	Nephrotomie	Nephrektomie
Cifuentes	1,7	7,2	3—4
Tardo	3,2	6,0	3,5
Marion	6,0	30,0	—
Braasch u. Foulds	11,85	24,0	2,8
Joseph	25,0	11,0	3,5
Barney	32,8	52,9	—
Cabot	51,0	56,0	—
Rovsing	80,0	40,0	3,2

Bei unseren Fällen ist der Prozentsatz der Rezidive bei der Pyelotomie ein hoher. Bei der geringen Anzahl derNephrotomierten ist ein Vergleich mit den Pyelotomierten nicht möglich.

Die größere Rezidivzahl bei den konservativ operierten Nierenbeckensteinen gegenüber den operierten Uretersteinen kann dadurch erklärt werden, daß bei der vielgestaltigen Form der Nierenbeckensteine eher die Möglichkeit besteht, daß abgebröckelte oder noch vorhandene Bruchstücke während der Operation übersehen werden und als Scheinrezidive bald nach der Operation auftreten.

Bei 5 der oben angeführten Fälle darf man mit großer Wahrscheinlichkeit ein Scheinrezidiv annehmen.

Bei Fall 8 handelte es sich um einen Nierenbeckenausgußstein, der mit der Gallensteinzange entfernt wurde. Sofort nach der Operation traten Koliken auf. Das Röntgenbild zeigte im unteren Kelch der gleichen Niere einen Stein.

Bei Fall 9 traten nach Entfernung eines Korallensteines am Tage

der Entlassung aus der Klink heftige Koliken auf, die nach Abgang von 8 kleinen Steinen aufhörten.

Fall 14: Das postoperativ aufgenommene Röntgenbild zeigte, daß nach Entfernung massiger Steine noch kleine Steine zurückgeblieben waren.

Fall 18: Es bestand der Verdacht, daß nach der Operation noch ein stecknadelkopfgroßer Stein im operierten Nierenbecken zurückgeblieben war. Bald nach der Operation traten Koliken der operierten Niere auf. Später wurden auf dem Röntgenbild Steinschatten in der operierten Niere gefunden.

Fall 21: Vor der Operation wurden außer dem zur Extraktion gelangenden Stein 2 steinverdächtige Schatten festgestellt, die sich in die 12. Rippe projizierten. 2 Jahre später fand sich in der operierten Niere ein Stein.

Zu diesen Fällen gesellen sich noch 3 Rezidive, bei denen vor der Operation multiple und 3 Fälle, bei denen Korallensteine vorhanden waren. Auch bei diesen 6 Fällen, die zu Rezidiven führten, ist die Möglichkeit nicht ausgeschlossen, daß Steinfragmente bei der Operation übersehen wurden und deshalb ein Teil dieser Fälle zu den der Scheinrezidive gerechnet werden muß.

Günstig schnitten die n e p h r e k t o m i e r t e n Patienten ab:

1. Es trat kein Rezidiv in der erhaltenen Niere auf,
2. keine Urämie stellte sich ein und
3. alle Patienten fühlten sich beschwerdefrei.

Dieser günstige Erfolg spricht dafür, die Indikation zur Nephrektomie weiterhin zu stellen.

Allgemein ist die Nephrektomie unbedingt angezeigt:

1. bei Nierenbeckenstein mit Pyonephrose,
2. bei Nierenbeckenstein mit starker Schädigung der Nierenfunktion.

Doch steht derNephrektomie entgegen, daß die Kranken zumeist unbedingt die Niere erhalten wissen wollen. Es ist auffallend, daß es nach der Nephrektomie kein Rezidiv gab in der erhaltenen Niere, während bei den 28 zu Rezidiven führenden Fällen nach den konservativen Operationen allein bei 9 Fällen, d. h. bei 32% aller Rezi-

dive, ein Stein in der bisher gesunden Seite auftrat. Diese Tatsache läßt folgende Erwägung zu:

Eine Steinniere scheint die Neigung zur Steinbildung an Ort und Stelle noch zu verstärken, da nach einer konservierenden Operationsmethode der Stein wohl entfernt wird, die durch die Anwesenheit des Steines aber bereits veränderte Niere zu weiterer Steinbildung, wohl auf humoralem Wege, auch in der bisher gesunden Niere disponiert. Man kann deshalb, wie Cabot annimmt, an einen anatomischen Faktor denken, der die Steinbildung begünstigt, da mit der Entfernung der Niere das Steinleiden schlagartig aufhört.

Weiterhin affallend war die Tasache, daß die entfernten Steine auf denen ein Rezidiv folgte, kleiner waren als die, auf welche kein Rezidiv sich zeigte. Der Größenunterschied der Steine, deren Volumina auf Grund der Ausdehnung der Steinschatten auf dem Röntgenbild errechnet wurde, betrug in ccm ausgedrückt, im Durchschnitt:

bei Steinen, die rezidivierten	1,2 ccm
bei Steinen, die nicht rezidivierten	1,9 ccm

Ähnliche Ergebnisse erhielten B r a a s c h und F o u l d s. Sie nehmen deshalb eine „Steinbildungsperiode" an, innerhalb der die Steine wachsen und an derem Ende das Wachstum der Steine aufhört. Die kleineren Steine würden sich nach dieser Annahme noch mehr in der „Wachstumsperiode" befinden und würden somit eher zu Rezidiven neigen, als die großen Steine, die sich vorwiegend am Ende der „Wachstumsperiode" befänden.

Die Frage des Einflusses der I n f e k t i o n auf die Steinbildung kann am besten durch das Eingehen auf diesem Faktor bei der Rezidivbildung beantwortet werden. Denn es ist beim einzelnen Fall nicht erwiesen, ob die mit dem Steinleiden häufig einhergehende Infektion vor der Steinbildung bereits vorhanden war, oder ob die Infektion eine Folge der Anwesenheit eines Steines im Harntrakt ist. S c h m u c k l e r und R o v s i n g halten das Bestehen einer Infektion im Organismus für besonders wichtig für das Zustandekommen der Nephrolihiasis.

Von den 19 auf die bereits erkrankte Seite rezidivierenden Fälle waren 13 schon vor der Operation infiziert, d. h. von den Rezidiven

sind 70% bei Bestehen einer Infektion im Harntrakt entstanden. Man darf somit annehmen, daß die Infektion bei der Aetiologie der Nierensteine mit eine entscheidende Rolle spielt, weshalb die Bekämpfung einer bestehenden Infektion bei der Steinniere ganz besonders anzustreben ist.

In welchem Verhältnis die Art der Steinzusammensetzung bei den Rezidivstellen vorhanden ist, kann leider schlecht ersehen werden, da nur bei 17 operierten Patienten die Gesteinsart festgestellt werden konnte. Doch eines konnte gefunden werden: Von den 17 Steinen befanden sich allein 12 Oxalat- und nur 2 Urat-, 2 zusammengesetzte Steine und ein Phosphatstein. Vielleicht bedeutet die auffallend hohe Prozentzahl an Oxalatsteinen eine Eigentümlichkeit unserer Landschaft um Heidelberg, denn im allgemeinen sind die Urat- und Phosphatsteine in ihrer Häufigkeit den Oxalatsteinen voran.

Die Frage der S t a u u n g und ihr Einfluß auf die Steinbildung kann ebensowenig wie die anderen Faktoren der Nierensteinentstehung auf Grund der vorliegenden wenigen Daten eindeutig beantwortet werden. Bei den oben angeführten Rezidiven wurde bei 6 Fällen eine Stauung im Harnapparat vor der Operation festgestellt. Von diesen 6 Fällen rezidivierten allein 3 Steine auf die nichtgestaute bezw. nichtoperierte Seite, sodaß nur 3 Fälle, d. h. 7,4% der Rezidive übrigblieben, die bei Anwesenheit einer gestauten Niere entstanden. Es ist deshalb an unserem Material nicht ersichtlich, wie weit eine gestaute Niere auf die Entstehung der Steine einen Einfluß hat. Umgekehrt läßt sich an Hand 3er Fälle nachweisen, daß Steine eine Stauung im Harntrakt verursachen können:

Fall 1: B. G. 36jährige Patientin, Eingetreten am 20. 8. 33.
Starke Erweiterung des Nierenbeckens und der Kelche vor der Ureterotomie.
6. 8. 37: Nach 4 Jahren Rückbildung der erweiterten Niere bis fast zur Norm.

Fall 2: S. R. 54jährige Patientin. Eingetreten am 13. 5. 34.
Mäßig ausgebildete Hydronephrose vor der Pyelotomie.
23. 2. 38: Nach 4 Jahren nur noch schwach angedeutete Hydronephrose.

Fall 3: A. Sch. 40jährige Patientin. Eingetreten am 2. 10. 34.
Mäßige Hydronephrose.
Nach der Pyelotomie Rückbildung der Hydronephrose zur Norm.

Es hat sich also gezeigt, daß nach Entfernung des Hindernisses im Harntrakt die gestauten Nieren weitgehend sich zur Norm zurückbildeten, sodaß man annehmen muß, daß die Erweiterung der Nieren eine Folge der Anwesenheit der Steinschranke war.

Die Dauer der Drainage des Wundbettes nach der Operation betrug im Durchschnitt nach der Pyelotomie 9 Tage und nach der Ureterotomie 6 Tage. Ein Einfluß der Dauer auf der Rezidivbildung konnte nicht festgestellt werden.

Zur Vermeidung einer Rezidivbildung beklopft B a r n e y während der Operation gelinde die Niere, um einen etwaigen Kelchstein ins Nierenbecken gleiten zu lassen. Allgemein üblich ist das Spülen der Hohlräume mit heißer Kochsalzlösung beim Verdacht, es könnten Steinbröckel sich noch an Ort und Stelle befinden. P a s t e a u wendet zur Erkennung kleinster Fragmente die Pneumopyelographie während der Operation an und zieht es vor, das Nierenbecken mit einer Pinzette und einem kleinen Tampon zu reingen. Kirschner macht während der Operation eine Röntgenaufnahme, um zurückgebliebene Steinbröckel noch nachträglich entfernen zu können. Dazu empfiehlt Kirschner zum besseren Betasten der Konkremente, wie überhaupt bei feinem technischen Arbeiten und Erhebung subtiler Palgationsbefunde, die Gummihandschuhe vorübergehend abzulegen.

Sicher ist auch für das Vorbeugen der Rezidivbildung das Einlegen eines Ureter-Katheters von Wert, da die drohende Infektionsgefahr durch den Abfluß des Inhaltes vermieden wird, Gerinnsel innerhalb des Nierenbeckens rechtzeitig weggespült werden und eine bestehende Infektion durch den rascheren Strom des Urins, eventuell durch künstliche Spülung des Nierenbeckens, rascher zum Abschluß kommt.

Von den 8 Fällen, bei denen wegen Steinrezidiven operiert werden mußte, trat in 2 Fällen die Steinbildung auf der anderen Seite auf. 4 mal war der Zustand für den Patienten derart unerträglich, daß zur 2. Operation geschritten werden mußte. 2 mal war ein Ver-

schlußstein die Anzeige zur Ureterotomie und 2 mal mußte wegen multipler Steine die Niere entfernt werden. Bei 2 Fällen wurde infolge der eiternden Steinniere die Nephrektomie angeraten, die aber von den Patienten abgelehnt wurde.

Einen recht seltenen Verlauf nahm folgender Fall:

E. W. 12jähriger Patient. Eingetreten am 24. 6. 30.

Anamn. Im 1. Lebensjahr doppelseitige Hydrozelenoperation; im 2. Lebensjahr Rachitis. Mit 8 Jahren Entfernung der rechten Niere wegen Hydronephrose. Vor kurzer Zeit Unterschenkelfraktur. Bald darauf Schmerzen in der linken Bauchseite und Miktionsbeschwerden.

Bef. Orificium urethrae gerötet. Niere vergrößert.
Blasensediment: Leuko.: +, Erythr.: +.
Cystosk.: Schwaches bullöses Oedem am linken Ostium und in dessen Umgebung. L = 10'— UKR = Stop bei 1 cm.
Röntgen: links unten oberhalb des Ostiums ein über 2 cm langer Stein. Niere stark vergrößert.

Operation. Ureterotomie. Erweiterter Ureter. Reichliche Grießentleerung nach Inzision. Naht des Ureters, 2 Drains.

Verlauf. Am 4. Tag nach der Operation: Temp. 39°, Anurie. Nach 16 Tagen glatte Urinfistel, am 22. Tage Drain entfernt. Nach 7 Wochen vollständige Urinfistel bei erhöhter Temperatur. Hierauf dauernd remittierendes Fieber bei eitriger Sekretion aus der Fistel.

Operation. Der Ureter wird oberhalb der Stenose abgetragen und der proximale Teil in das Colon sigmoideum eingepflanzt. Das distale Ureterende wird 3 Querfinger oberhalb der Einmündung in die Blase verschlossen. Drain, Streifen, Naht.

Verlauf. 1. Tag: Es entleeren sich 6 ccm Urin per anum.
2. Tag: Die Wunde ist gut, Drain wird entfernt.
14. Tag: Der Kranke kann den Urin schon einige Zeit halten.
1. Jahr: Der Kranke kann den Urin schon 1—3 Stunden halten.
Die Wunde hat noch ein ganzes Jahr lang sezerniert, dann sich spontan geschlossen. Bald darauf Exitus letalis durch aufsteigende Infektion.

Zunächst erhebt sich die Frage, ob die Steinbildung im Zusammenhang mit der kurz zuvor eingetretenen Unterschenkelfraktur

steht. Das Gutachten hierüber lehnt einen Zusammenhang damit ab, obwohl man sich heute zur Frage Fraktur und Nierensteinbildung nicht ablehnend verhält. Das weitere Schicksal des Patienten wurde durch die eintretende Komplikation einer aszendierenden Niereninfektion mit anschließender Urosepsis besiegelt. Es gelingt bei einer derartigen Operation nie, trotz des natürlichen endständigen Harnleiterapparates und der Bildung eines Ventilverschlusses, das Aufsteigen der Keime zu verhindern. Kirschner verspricht sich, anstatt der Benutzung des Colons als Harnbehälter, von dem vollständig ausgeschalteten Pylorusmagen die aussichtsreichste Methode. Diese und andere Maßnahmen zur Ersetzung der Harnblase durch andere Organe werden aber so wenig in Anwendung gebracht, weshalb ein abgeschlossenes Urteil über deren Erfolge noch nicht abgegeben werden kann.

Wie schon oben erwähnt, war das Schicksal der nephrektomierten Patienten verhältnismäßig gut. Von den 23 Nephrektomierten klagen nur 8 über unbestimmte Schmerzen und ein Druckgefühl auf der Seite der erhaltenen Niere. Von den 8 Kranken, bei denen bei der Nachuntersuchung ein Röntgenbild gemacht wurde, zeigte sich bei 6 Fällen eine kompentatorische Hypertrophie der erhaltenen Niere. Von den letzteren hatten 2 keine Beschwerden mehr nach der Operation. Bei der Hypertrophie der erhaltenen Niere handelte es sich jedesmal um eine Erweiterung und Verlängerung der Tubuli, nie dagegen um eine Vermehrung der Tubuli oder gar der Glomeruli. Die Hypertrophie erreicht einen gewissen Grad und bleibt dann stationär. B a y l e sah bei Kaninchen, daß die exstirpierte Niere um ⅔ des Gewebes der erhaltenen ersetzt wird, wobei sich der sekretorische Anteil verdoppelt.

Die oft erwähnte Krankheitsbereitschaft nach Nephrektomien konnten wir bei unseren Kranken nicht feststellen. Eine Patientin überstand 4 Jahre nach der Nephrektomie eine Schwangerschaft mit normaler Geburt. Im ganzen gaben von den 23 nephrektomierten Patienten 7 an, daß sie vollständig beschwerdefrei seien, die übrigen haben die durch die erhaltenen hypertrophierten Nieren hervorgerufenen Erscheinungen.

Die Indikationen zur konservativen Operation haben sich als richtig erwiesen, wenn auch einmal 4 Jahre nach der Pyelotomie in-

folge multipler Steinbildung in der gleichen Niere zur Nephrektomie geschritten werden mußte. Bei einem anderen Fall fing die Niere erst an, nach der 2. Operation infolge Rezidivs zu eitern, weshalb man zur Exstirpation der Niere raten mußte. Den Rat zum Herausnehmenlassen der Niere erhielt eine Patientin, bei der sich nach 2 konservativen Operationen zum 2. Mal massige Steinrezidive bei eitriger Niere zeigten.

Zu den Komplikationen nach den konservativen Operationen gehört Fall 14, bei dem ¼ Jahr nach der Operation eine Inzision in die Wundnarbe gemacht werden mußte, da sich wiederholt ein Abszeß gebildet hatte. Begünstigt wurde diese Infektion durch die zu Beginn bestehende, infizierte Sackniere.

Von den 50 wegen Nierenbeckensteinen konservativ Operierten finden sich nur 13 Patienten ohne Beschwerden.

Der restliche Teil der nicht ganz beschwerdefreien Patienten gibt z. T. unbestimmte Beschwerden an der Operationsstelle an, z. T. besteht noch eine Cystitis, die durch ihre Begleitsymptome, wie häufiger Harndrang und Brennen beim Wasserlassen die Patienten plagt.

Bei den Fällen, die sich zur Nachuntersuchung einfanden, konnte beobachtet werden, daß die vorher vorhandenen entzündlichen Erscheinungen im Harntrakt bei den Steinrezidiven erhalten bleiben.

Wichtig ist die Frage, was aus der vor der Operation bestehenden Infektion des Harnapparates nach Entfernung des Steines geworden ist:

Unter 14 Pyelotomierten verschwand die Infektion bei 11 Fällen,
„ 5 Ureterotomierten „ „ „ „ 3 „ und
„ 13 Nephrektomierten „ „ „ „ 10 „

Die Anwesenheit des Steines im Harntrakt hatte also sicher einen Einfluß auf das Bestehen der Infektion ausgeübt. Die oben gefundene Abhängigkeit der Steinbildung von einer bestehenden Infektion und die letzte Erwägung lassen somit den Schluß zu, daß sich beide Erscheinungen — Stein und Infektion — gegenseitig beeinflussen, daß eine Infektion die Steinbildung fördert, aber auch die Anwesenheit eines Steines in der Niere die Infektion begünstigt, somit ein Circulus vitiosus entstehen kann.

Die letzte Gruppe unserer operierten Kranken umfaßt die postoperativ eingetretenen Todesfälle. 1 mal nach Nephrektomie, 1 mal nach Ureterotomie und 3 mal nach Pyelotomie trat der Exitus letalis ein. Bei diesen 5 Fällen war 3 mal Lungenembolie die Todesursache. Bei einem anderen Fall handelte es sich um einen 41jährigen Mann, der 14 Tage nach der Operation nach Peri- und Paranephritis mit anschließender Peritonitis, bei vorhandenem Ulcus duodeni mit gedeckter Perforation in die Bauchhöhle zum Exitus kam. Beim letzten, 10 Tage nach der Operation verstorbenen Patienten, ergab der Obduktionsbefund, bei bestehender Concretio pericardii, eine Blutung in die Nebenniere nach Pyelotomie, paralytische Darmschlingen und ausgedehnte Thrombosen im Gebiet der rechten vena femoralis.

Bei allen 5 Todesfällen bestand vor der Operation eine Entzündung der Harnwege. Bei den 4 später eingetretenen Todesfällen waren 2 in engem Zusammenhang mit dem Steinleiden zu bringen. Der eine Fall war der schon erwähnte, ein Jahr nach der Operation verstorbene Junge, deran der Infektion seiner noch restlichen Niere durch Aufsteigen der Keime aus dem Darm zugrunde ging. Eine Kranke erlag 9 Jahre nach der Operation an der unaufhaltsamen Urämie bei bestehenden doppelseitigen Steinnieren. Bei den beiden restlichen, ein Jahr nach der Operation zu Tode gekommenen Patienten, ist ein direkter Zusammenhang der Todesursachen mit dem Steinleiden nicht zu ersehen.

Die Zahl der postoperativen Todesfälle betrug somit über 5%.

Zusammenfassung.

In den Jahren 1927—1936 wurden in der Heidelberger Chirurgischen Klinik von 675 wegen Harnsteinen in Behandlung stationär weilenden Patienten 107, d. h. etwa 16% der Gesamtzahl, operiert. Von 93 der operierten Patienten erfuhren wir das spätere Schicksal bis zum Frühjahr 1938.

28 Kranke, d. h. etwa 30% aller Operierten bekamen im Zeitabschnitt von 1 Monat bis zu 7 Jahren ein Steinrezidiv. Davon ist bemerkenswert die Feststellung, daß ⅓ der Steinrezidive in der vor der Operation noch nicht von Steinen befallenen Niere auftraten.

Bezüglich der Ergebnisse unter den einzelnen Operationsarten zeitigt die Nephrektomie die besten Erfolge, da bei ihr im Gegensatz zu den konservativen Operationsmethoden kein einziges Steinrezidiv in der nicht erkrankten Niere sich vorfand und die wenigsten Komplikationen bei ihr auftraten. Die Zahl der Steinrezidive bei den konservativen Operationsarten wird noch durch eine Anzahl Scheinrezidive vermehrt, besonders nach Extraktion von verzweigten Nierenbeckensteinen. Eine 2. Operation wegen Steinrezidivs mußte bei 9 Kranken, d. h. 10% der bereits Operierten, vorgenommen werden.

Es konnte auch nachgewiesen werden, daß Nierenbecken und -kelche, die durch längere Anwesenheit von Steinen erweitert wurden, z. T. vollständig rückbildbar sind; ebenso wurde, sowohl der Einfluß einer bestehenden Infektion im Harntrakt auf die Steinbildung, als auch die Begünstigung einer Infektion des Harntrakts bei bestehender Steinniere nachgewiesen.

Literatur-Verzeichnis.

Bayle, H.: Die kompensatorische Hyptertrophie der Niere. Zeitschrift für Urolog. Chirurg., Bd. 21.

Barney u. Dellinger: Nierensteinrezidive. Zeitschr. f. Urolog. Chir., Bd. 9.

Bauer: Veränderungen des menschlichen Harns unter der Krapp-wurzel. Zeitschr. f. Urologie, 1920, Nr. 13.

— Die Löslichkeit von Nierenbecken- und Blasensteinen. Zeitschr. f. Urologie, 1924, Nr. 7.

Blaustein, N.: Theorien und Probleme der Bildungen und Umgestaltungen von Nierensteinen nach der Operation. Zentr.-Org. f. d. ges. Chir., Bd. 77, 1936.

Boeminghaus, H.: Chirurgie der Harnleitersteine. Zeitschr. f. Urolog. Chir., Bd. 72.

Braasch, W. H., Gordon, S., Foulds: Zostoperative Results of Nephrolithiasis. The Journal of Urology, Volume XI, Baltimore M. D. 1924.

Chwalla, R.: Das Spätschicksal unserer Nieren- und Uretersteinfälle. Zeitschr. f. Urolog. Chir., Bd. 17.

Dobson, I. F.: The late results of operation for renal calculies. British Medical Journal, Jan. to June 1928, p. 486.

Gray, J.: The Effects of obstruction of the urinary tract with particular relation to the formation of stones. British Journal of Surgery 23. 1. 1936, p. 451.

Gantenberg: Zur Klinik der Harnsteinbildung. Med. Welt, 1937. Nr. 41.

Hellström, J.: Über Reidive nach Operationen wegen Nieren- und Harnleitersteinen. Zeitschr. f. Urolog. Chir., Bd. 30.

— Staphylokokkenurie und Nierensteine. Zeitschr. f. Urolog. Chir., Bd. 30.

— Grenzen und Möglichkeiten der Röntgendiagnostik bei Nieren- und Uretersteinen. Zentralorgan f. d. ges. Chir., Bd. 75, 1936.

Hermann, S.: Ist die Frage der medikamentösen Auflösung von Phosphatsteinen in den menschlichen Harnwegen gelöst? Münchener Med. Wochenschr., 1938, Nr. 10.

Higgins, Ch.: Die Bildung der Nierensteine. Experimentelle und klinische Studien. Zeitschr. f. Urologie, 1937.

Holm: Über mikroskopische Hämaturie bei akuter Appendicitis. Zentralblatt f. Chir., Jg. 49, Nr. 13, S. 448.

Hutschler, R.: Die Dauerdrainage der Niere bei der postoperativen Behandlung der infiz. Steinniere. Zeitschr. f. Urolog. Chir., Bd. 72.

Hryntschak: Experimentelle Untersuchungen zur Harnsteinentstehung. Zeitschr. f. Urolog. Chir., Bd. 40.

Kirschner, M.: Operationslehre, V 2, 1937.

— Operationslehre, Allgemeiner Teil.

Lichtenberg, Voelker, Wildbolz: Spezielle Urologie II, 4. Band.

Mizuno, I.: Experimentelle Untersuchungen über Nieren- u. Blasensteinbildung u. ihre diätetische Behandlung. Zeitschr. f. Urolog. Chir., Bd. 77.

Mörl, F.: Zur Vermeidung von Scheinrezidiven nach Nierensteinoperationen. Zentralbatt f. Chir., 1934, Nr. 28.

Pasteau, M. O.: Les causes de récidives après l'ablation chirurgicale des calculs du rein. La Presse Médicale, 39, 1931, 1341.

Rovsing, C. M.: Nierensteinoperationen. Zeitschr. f. Urolog. Chir., Bd. 17.

Schmuckler: Zur Aetiologie der Nephrolithiasis. Zeitschr. f. Urolog. Chir., Bd. 33.

Sivermore, G. R.: Nierensteinkrankheit. Zentralorgan f. d. ges. Chir., Bd. 75, 1936.

Speziale, F.: Die Messung der Glomeruli und deren Gefäße bei der kompensator. Nierenhypertrophie. Zeitschr. f. Urolog. Chir., Bd. 28.

Suzuki: Über experimentelle Harnsteinerzeugung durch fettlösliche, vitaminfreie Kost. Zeitschr. f. Urolog. Chir., Bd. 76.

Tzschirntsch, K.: Ist die Frage der Medikament. Auflösung von Phosphatsteinen in den menschlichen Harnwegen gelöst? Münchener Med. Wochenschr., 1938, Nr. 5.

Ueltzhöffer, W.: Uretersteine. Diss. zu Heidelberg, 1936.

Lebenslauf.

Am 25. Februar 1913 wurde ich, Heinz Groß, in Ludwigshafen am Rhein als Sohn des Kaufmannes Ludwig Groß und seiner Ehefrau Amalie, geb. Scherrmann geboren.

In Ludwigshafen am Rhein besuchte ich 4 Jahre die Volksschule, 6 Jahre die Realschule, 2 Jahre die Oberrealschule und nach Übersiedlung meiner Eltern nach Heidelberg die Oberprima der dortigen Oberrealschule, wo ich Ostern 1933 die Reifeprüfung machte.

Im W.S. 1933/34 begann ich das medizinische Studium in Heidelberg, legte dort am 1. April 1936 die ärztliche Vorprüfung ab und blieb bis W.S. 1936/37 an der Universität Heidelberg, um im S.S. 1937 mein Heidelberger Studium ein Semester lang in Königsberg zu unterbrechen.

Am 1. April 1939 bestand ich das medizinische Staatsexamen an der Universität Heidelberg.

Zur Zeit arbeite ich im Diakonissenkrankenhaus in Danzig als Medizinalpraktikant.